



Les lésions de pression péristomiales


Par Joanie Beaudin Infirmière clinicienne stomothérapeute

13e édition des journées scientifiques - le 17 avril 2026

1

Déclaration des conflits d'intérêts réels ou potentiels

Joanie Beaudin

 En relation ou non avec le contenu de cette présentation, j'ai eu au cours des deux dernières années, une affiliation ou des intérêts financiers ou de tout ordre avec une société à but lucratif ou j'estime que je dois divulguer à l'auditoire un intérêt ou une orientation particulière, non pécuniaire.

Nom des entreprises	Type d'affiliation (subvention, honoraire, conférencière, actionnaire majoritaire, autre...)	Date
Centre de Stomie Premier	Consultante et conférencière rémunérée	2022 à ce jour
Association québécoise des personnes stomisées Et plusieurs organismes régionaux	J'ai reçu des honoraires pour certaines consultations en soins de stomie, faites majoritairement bénévolement	2022 à ce jour
Hollister	J'ai reçu des honoraires pour des consultations en soins de stomie	2023 à ce jour
Weiland	J'ai été logée et nourrie lors d'une rencontre de comité aviséur international	2024 et 2025

RQSP 13e édition des journées scientifiques - le 17 avril 2026

2

Objectifs de la présentation

- Comprendre la physiopathologie des lésions de pression péristomiales
- Identifier les facteurs de risque
- Reconnaître les signes cliniques
- Mettre en œuvre des interventions de prévention et de traitement

RQSP 13e édition des journées scientifiques - le 17 avril 2026

3

Remerciements

- Les photos de stomie que vous avez vues proviennent toutes de personnes que j'ai accompagnées. Elles ont généreusement accepté que ces photos puissent être partagées dans un cadre de formation.
- L'usage et le partage de ces photos sont strictement interdits.
- Merci aux représentants des compagnies d'avoir accepté de partager les photos de produits de stomie.




13e édition des journées scientifiques - le 17 avril 2026

4

Plan de présentation

- Stomie et peau saine
- Les effluents et leurs effets sur la peau
- Les appareils à stomie
- Le microclimat
- Les lésions de pressions péristomiales
- La convexité
- Cas cliniques
- Recommandations



13e édition des journées scientifiques - le 17 avril 2026

5


Question pré-test

Question 1 – Quels sont les trois éléments qui composent le microclimat cutané ?

- a) pH, enzymes, perfusion
- b) Humidité, température, circulation de l'air
- c) Pression, friction, cisaillement
- d) Sébum, lipides, sueur

Question 2 – Quel énoncé décrit le mieux le mécanisme menant à une lésion de pression péristomiale liée à un dispositif convexe ?

- a) Une exposition intermittente aux effluents sans pression mécanique
- b) Une réaction allergique liée à l'adhésif
- c) Une pression mécanique prolongée combinée à une altération du pH et du microclimat cutané
- d) Une infection bactérienne primaire de la peau





13e édition des journées scientifiques - le 17 avril 2026

6

Stomie

C'est une ouverture créée chirurgicalement qui consiste à faire ressortir un segment ou une anse intestinale à travers la paroi abdominale afin de permettre l'évacuation de l'urine ou des selles.





 RQSP
13e édition des journées scientifiques - le 17 avril 2026


Source photo: Joanie Beaudin

7

7

Les personnes porteuses de stomie sont vulnérables aux lésions de pression



 RQSP
13e édition des journées scientifiques - le 17 avril 2026

8


PH


La peau possède un **manteau acide** à sa surface :

- environ **5,4** (plage de 4 à 7)
- Mince film acide composé de sébum et de lipides provenant des glandes sébacées, mélangés à des acides aminés issus de la sueur

Le pH cutané est essentiel pour :

- Maintenir une barrière cutanée intacte
- Soutenir l'intégrité et l'hydratation de la couche cornée
- Protéger contre les agents pathogènes

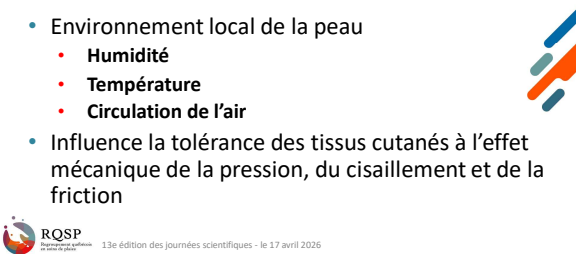


 RQSP
13e édition des journées scientifiques - le 17 avril 2026

9

Microclimat

- Environnement local de la peau
 - **Humidité**
 - **Température**
 - **Circulation de l'air**
- Influence la tolérance des tissus cutanés à l'effet mécanique de la pression, du cisaillement et de la friction




RQSP
Recherche Québec en Santé Publique
13e édition des journées scientifiques - le 17 avril 2026

10

Appareil à stomie

Rôle: Protéger la peau et contenir les effluents avec l'aide d'une interface adhésive (souvent un hydrocolloïde) qui le maintient en place.

- ☺ Maintient l'étanchéité
- ☺ Prévient les fuites
- ☺ Temps de port prévisible afin d'offrir une qualité de vie

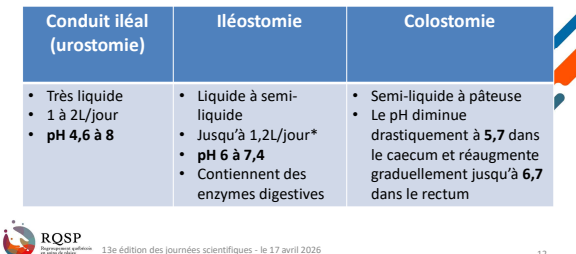


RQSP
Recherche Québec en Santé Publique
13e édition des journées scientifiques - le 17 avril 2026

11

Caractéristiques des effluents

Conduit iléal (urostomie)	Iléostomie	Colostomie
<ul style="list-style-type: none"> • Très liquide • 1 à 2L/jour • pH 4,6 à 8 	<ul style="list-style-type: none"> • Liquide à semi-liquide • Jusqu'à 1,2L/jour* • pH 6 à 7,4 • Contiennent des enzymes digestives 	<ul style="list-style-type: none"> • Semi-liquide à pâteuse • Le pH diminue drastiquement à 5,7 dans le caecum et réaugmente graduellement jusqu'à 6,7 dans le rectum



RQSP
Recherche Québec en Santé Publique
13e édition des journées scientifiques - le 17 avril 2026

12


LP liées aux dispositifs médicaux

Domage localisé sur la peau autour de la stomie causé par une pression prolongée par un dispositif

Influencées par :

- Durée du contact et ajustement entre le dispositif et la peau
- Perturbation du microclimat et du pH de la peau
- Exposition aux effluents et aux adhésifs

Source photo: Joanie Beaudin




13e édition des journées scientifiques - le 17 avril 2026

13


13

Stadification des lésions de pression




Stage 1 Pressure Injury: Erythema

Stade 1: Rougeur sans bris cutané qui ne blanchit pas à la pression. Zone indurée ou molle, douloureuse et chaude.




Stage 2 Pressure Injury

Stade 2: Atteinte partielle du derme se présentant comme un ulcère ouvert superficiel avec un lit de plaie rouge rosé, sans tissu nécrotique. Phlyctène séreuse incluse.



Stage 3 Pressure Injury

Stade 3: Atteinte profonde du derme jusqu'à l'hypoderme, mais structures sous-jacentes non-visibles. Creux +/- profond selon la localisation, forme d'épibole typique. Nécrose humide, tissu graisseux ou tissu de granulation présent.



13e édition des journées scientifiques - le 17 avril 2026

Source photos: NPIAP, 2019


14

Stadification des lésions de pression




Stage 4 Pressure Injury

Stade 4: Les muscles, tendons ou os sont visibles selon la localisation. Espace sous-jacent ou tunnel probable.



Unstageable Pressure Injury - Stage 3 and 4

Stade indéterminé: Escarre beige ou nécrotique ne laissant pas voir le lit de la plaie et donc, le niveau d'atteinte des tissus. Laisse présager un stade 3 ou 4.



Deep Tissue Pressure Injury

LTP: Zone rouge foncé (ischémique), violacée, marron ou décolorée. Aucun bris de surface mais signe d'une atteinte profonde.


Source photos: NPIAP




13e édition des journées scientifiques - le 17 avril 2026


Source photo: Joanie Beaudin

15


Principe clé

La sélection d'un dispositif approprié et bien ajusté est essentielle à la prévention.



 RQSP
13e édition des journées scientifiques - le 17 avril 2026

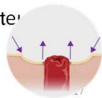
16


16

Convexité

Conception en forme de dôme proéminent qui applique une pression mécanique circonférentielle (déformation focale) sur la peau péristomiale autour de la stomie

- Indication:
 - Stomie rétractée ou non protubérante
 - Comblement de creux ou de plis
 - Mieux diriger les effluents dans le sac collecteur
 - Maximiser l'étanchéité






 RQSP
13e édition des journées scientifiques - le 17 avril 2026

17

5 caractéristiques de la convexité

- Compressibilité
- Flexibilité
- Profondeur
- Degrés de la pente
- Localisation de la tension

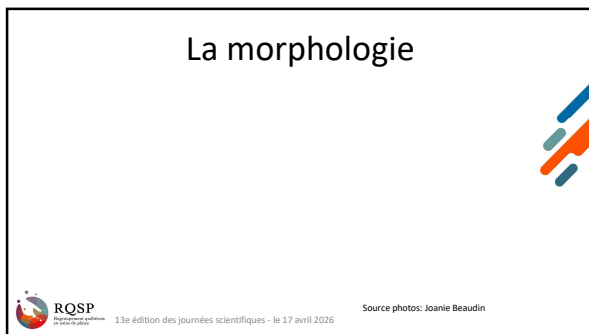 RQSP
13e édition des journées scientifiques - le 17 avril 2026

Source photos: Hollister

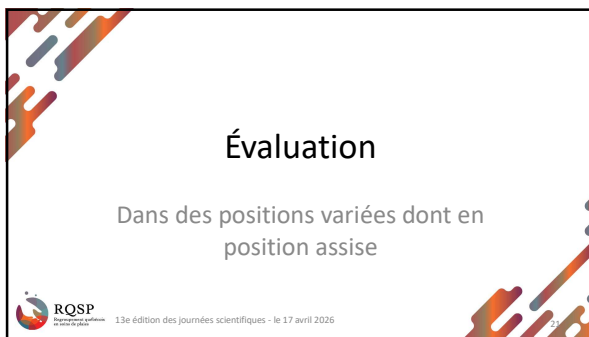
18



19



20




21

Choix de la convexité

Le minimum de pression pour le maximum d'étanchéité

- Forme, protubérance et alignement de la stomie
- Morphologie de l'abdomen
- Souplesse de la peau péristomiale
- Morphologie, profondeur et emplacement des creux et des plis
- Soutien ou conformation aux changements morphologiques lors des mouvements
- Consistance des effluents




RQSP 13e édition des journées scientifiques - le 17 avril 2026 22

22

Cas clinique 1

- Femme de 60 ans autonome dans ses soins
- Conduit iléal (Urostomie)
- Douleur, prurit et lésions péristomiales x 3 semaines
- Appareil à urostomie 1 pièce précoupé à 35 mm
 - Convexité ferme de 4,5 mm
 - ½ pâte en bâton
- Port de 4-5 jours sans fuite




RQSP 13e édition des journées scientifiques - le 17 avril 2026 23

23

Cas clinique 1 – Plan de soin

- Appareil à stomie à changer aux 3 jours + PRN
- Retirer l'appareil doucement avec l'aide d'un dissolvant à adhésifs doux pour les soins de stomie
- Appareil 1 pièce pour urostomie à découper 35 mm, ouverture réajustée à 29 mm
- **Convexité souple 6 mm**
- Anneau moulable infusé de Miel de Manuka
- Enseignement sur les bonnes pratiques en soins de la peau et l'autosurveillance des lésions de pression




RQSP 13e édition des journées scientifiques - le 17 avril 2026

24

Cas clinique 2 – Plan de soin

- Appareil 1 pièce plat identique pour urostomie à changer aux 3 jours + PRN
- Anneau de pâte 2,5 mm d'épaisseur
- Alginate de calcium Ag dans la plaie recouvert d'un hydrocolloïde
- **Stop bande herniaire, prévoir un réajustement**




RQSP
13e édition des journées scientifiques - le 17 avril 2026

28

Cas clinique 2 – Résultats

14 jours

- Stop pansement
- Protecteur cutané sur l'ancien site de plaie
- Continue de porter la bande herniaire, cause fuites+++
- Couper les oeillets de ceinture
- Référence au CLSC




RQSP
Source photo: Joanie Beaudin
13e édition des journées scientifiques - le 17 avril 2026

29

Cas clinique 3

- Homme de 62 ans
- Neo rein stade 4 Immunotx
- Iléostomie 38 mm avec hernie parastomale
- Douleur et apparition d'une lésion à 9h
- Appareil 1 pièce à découper 45 mm
 - Convexité souple de 7 mm
 - Anneau de pâte mince
- Port de 4 jours, salissures dans la bas chronique




Stade 2
Source photo: Joanie Beaudin
RQSP
13e édition des journées scientifiques - le 17 avril 2026

30

Cas clinique 3 – Plan de soin

- Appareil 1 pièce convexité souple 6 mm point de tension à 50 mm à changer aux 3 jours + PRN
- Anneau 2,5 mm d'épaisseur
- Pansement pour stomie en mousse de polyalcool vinylique (PVA) contenant du bleu de méthylène et violet de gentiane sur la plaie recouvert d'un hydrocolloïde




RQSP
Recherche Québec en Santé Publique
13e édition des journées scientifiques - le 17 avril 2026

31

Cas clinique 3 - Suivi

17 jours plus tard - Stade indéterminé

29 jours plus tard - Stade indéterminé
Source photos: Joanie Beaudin



RQSP
Recherche Québec en Santé Publique
13e édition des journées scientifiques - le 17 avril 2026

32


Cas clinique 3 - Suivi

- Guérison avec convexité souple 3,5 mm, mais fuites +++

Plan final

- Convexité souple 6 mm tension à 50 mm, renfort vers le nombril avec anneau de pâte infusé de miel de Manuka
- Stop Bande herniaire!!

45 jours plus tard – Résolue
Source photo: Joanie Beaudin




RQSP
Recherche Québec en Santé Publique
13e édition des journées scientifiques - le 17 avril 2026

33

Surveillance clinique

- Documenter les dispositifs en place et le risque de lésion de pression
- Assurer une surveillance accrue lors de l'utilisation d'appareils convexes et de bande de soutien (hernie).
- Prendre en compte les facteurs intrinsèques et extrinsèques de la personne.
- Porter une attention particulière aux personnes ayant une sensibilité diminuée, des changements corporels, co-morbidités et fin de vie




RQSP
13e édition des journées scientifiques - le 17 avril 2026

34

Cas clinique 4

- Homme de 77 ans, peau sèche, mince et fragile
- Neo prostate
- Conduit iléal 38 x 30 mm Consultation pour des taches rouges...
- Appareil 1 pièce urinaire précoupé 32 mm
 - Convexité ferme de 4,5 mm
 - Pâte en bâton
 - Port de 7 jours
- Part en voyage en Amérique du Sud

Stade 2
Source photo: Joanie Beaudin




RQSP
13e édition des journées scientifiques - le 17 avril 2026

35

Cas clinique 4 – Plan de soin

- Appareil 1 pièce convexité souple de 5,5 mm à découper point de tension à 38 mm
- Canva de découpe réajustée
- Changement systématique aux 3 jours + PRN
- Anneau de pâte 2,5 mm d'épaisseur
- Protecteur cutané à chaque changement




RQSP
13e édition des journées scientifiques - le 17 avril 2026

36

Cas clinique 4 - Suivi

- Amélioration, lésions en cours de guérison

Stade 2
Source photo: Joanie Beaudin



13e édition des journées scientifiques - le 17 avril 2026


37

37

Cas clinique 4

- 1 mois ½ plus tard – Retour de voyage

Stade 2
Source photos: Joanie Beaudin




13e édition des journées scientifiques - le 17 avril 2026


38

38

Cas clinique 4 – Suivi



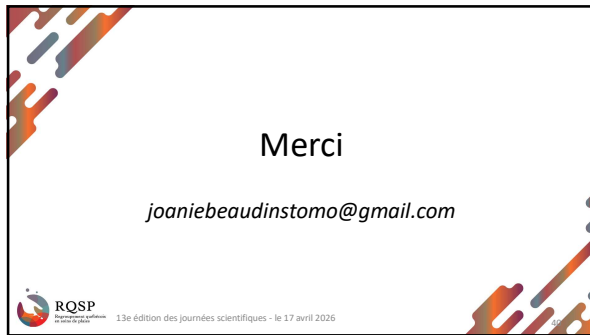Source photos: Joanie Beaudin





13e édition des journées scientifiques - le 17 avril 2026

39



39



40



41



42



Références

- National Pressure Injury Advisory Panel, European Pressure Ulcer Advisory Panel and Pan Pacific Pressure Injury Alliance. (2021). Device-Related Pressure Injuries. In: Prevention and Treatment of Pressure Ulcers/Injuries: Clinical Practice Guideline. The International Guideline: Fourth Edition. Emily Hasler (Ed.) [cited: 2026-01-06]. Available from: <https://www.npiapguideline.com>
- National Pressure Injury Advisory Panel, European Pressure Ulcer Advisory Panel and Pan Pacific Pressure Injury Alliance. (2025). Pressure Ulcers/Injuries: Definition and Etiology. In: Prevention and Treatment of Pressure Ulcers/Injuries: Clinical Practice Guideline. The International Guideline: Fourth Edition. Emily Hasler (Ed.) [cited: 2026-01-05]. Available from: <https://www.npiapguideline.com>
- Pan Pacific Pressure Injury Alliance (PPPIA). Pressure ulcers in people with dark skin tones: PPPA, 2014.
- Saifil, C. R., Goldberg, M., Sasarowski, K., Menechelli, L., Pittman, J., & Gray, M. (2021). Personal Skin Health: A WOCN Society Consensus Conference. *Journal of Wound, Ostomy and Continence Nursing* 48(3), 219-231. DOI: 10.1097/WON.0000000000000738
- Saifil, C. R., Sagarani, K. A., Dzonova, A. M., & Colwell, J. C. (2025). Descriptive study of perianal complications. *Journal of Wound, Ostomy, and Continence Nursing - Official Publication of the Wound, Ostomy and Continence Nurses Society*, 32(1), 33-37.
- Régie de l'assurance maladie du Québec. (2025). Total number of individuals with a permanent ostomy in Québec receiving assistance from the Financial Assistance Program for the Purchase or Replacement of Ostomy Appliances - 2024-2025 (Document obtained through an access to information request). Government of Québec.
- Registered Nurses' Association of Ontario. (2019, avril). *Soutenir les adultes qui vivent avec une stomie ou qui attendent une chirurgie pour stomie* (2^e éd.). Registered Nurses' Association of Ontario.
- Richbourg, L., Fellows, L., & Arroyave, W. D. (2008). Ostomy pouch wear time in the United States. *Journal of Wound, Ostomy, and Continence Nursing - Official Publication of the Wound, Ostomy and Continence Nurses Society*, 35(5), 504-508. <https://doi.org/10.1097/WON.0000000000000356>
- Wounds International. (2010). Pressure ulcer prevention: pressure, shear, friction and microclimate in context. A consensus document. London.
- Wound, Ostomy, and Continence Nurses Society. (2022). *Wound, Ostomy, and Continence Nurses Society (WOCN) core curriculum, ostomy management* (J. Carmel, J. Colwell, & M. T. Goldberg, Eds.; Second edition). Wolters Kluwer.



13^e édition des journées scientifiques - le 17 avril 2026

43
